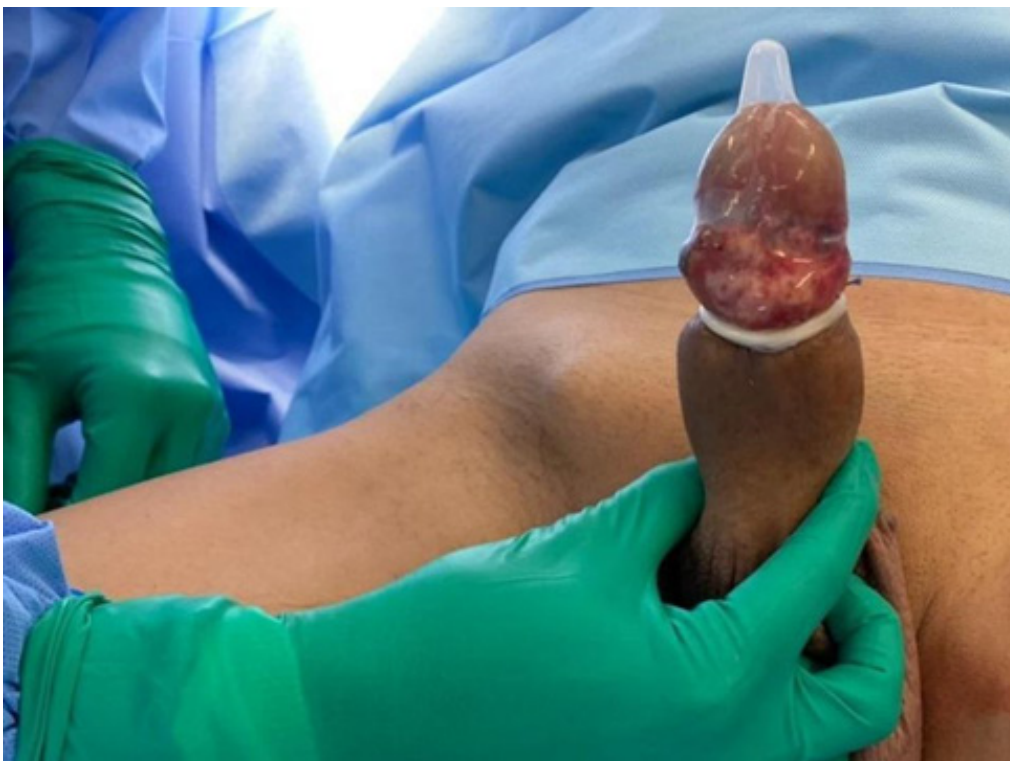
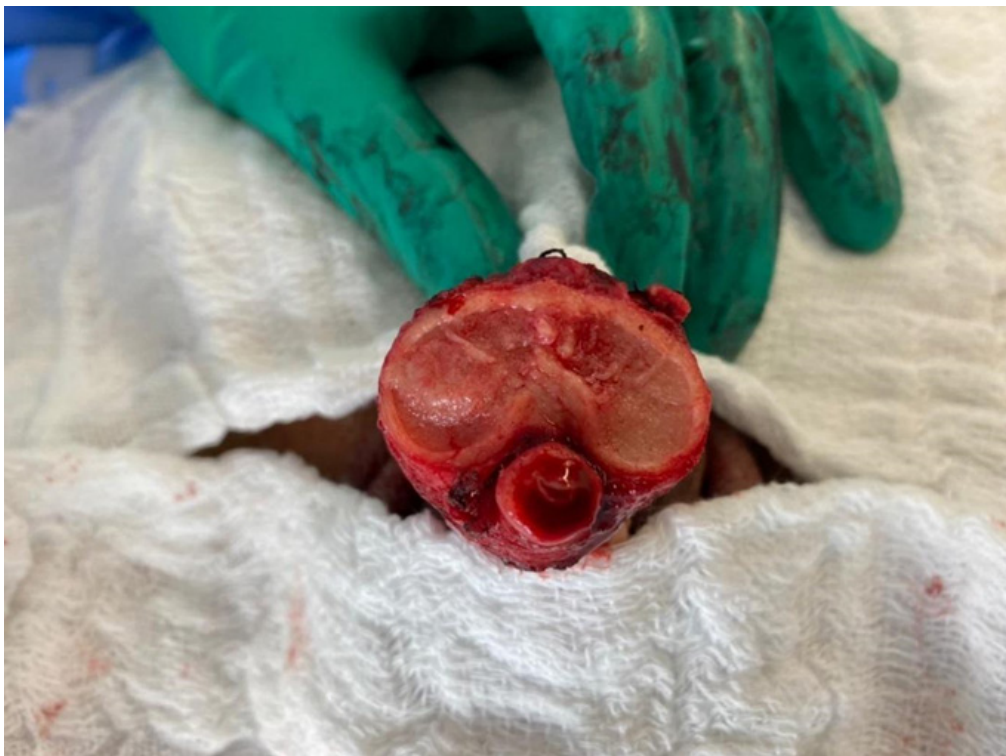


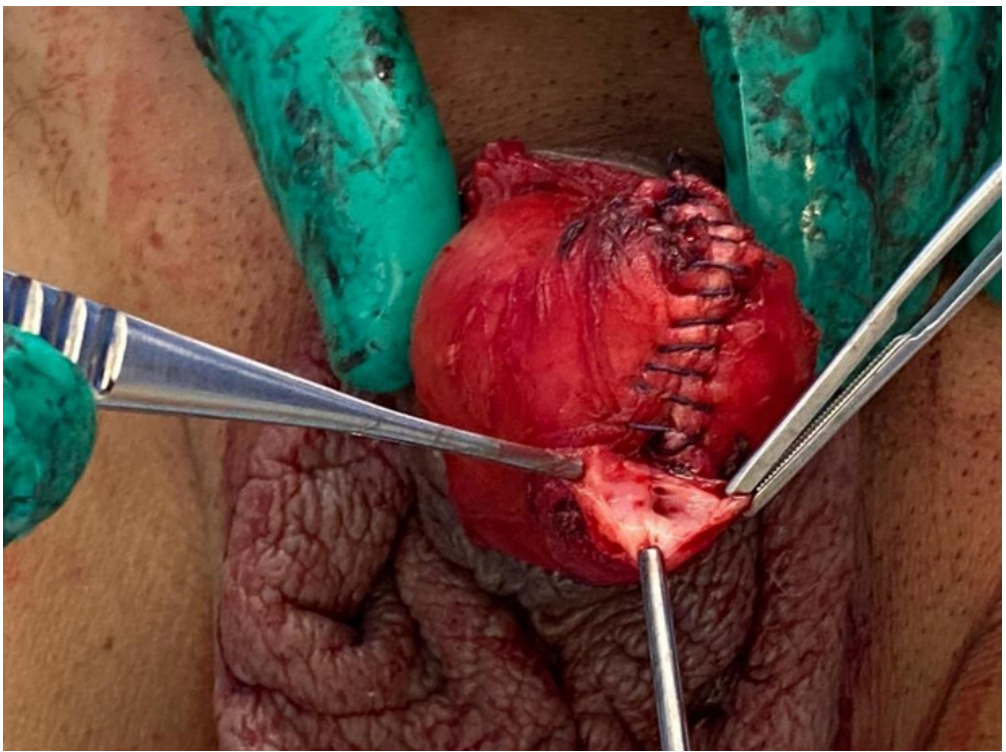
Fonte: Autor

Figura 1. Delimitação de lesão peniana distal incluindo glândula e haste distal; isolamento com preservativo de látex.



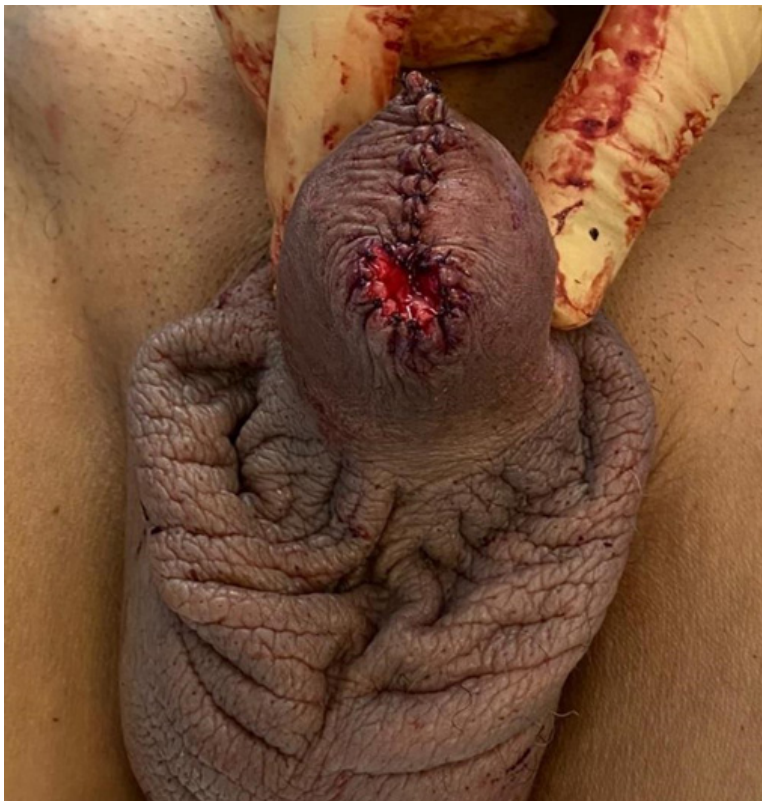Fonte: Autor

Figura 2. Imagem intraoperatória de haste peniana seccionada após ressecção tumoral, com exposição da uretra e corpos cavernosos.



Fonte: Autor

Figura 3. Imagem após sutura de túnica albugínea, com fechamento de corpos cavernosos e apresentação da uretra.



Fonte: Autor

Figura 4. Visão final após sutura da pele e maturação da uretra.