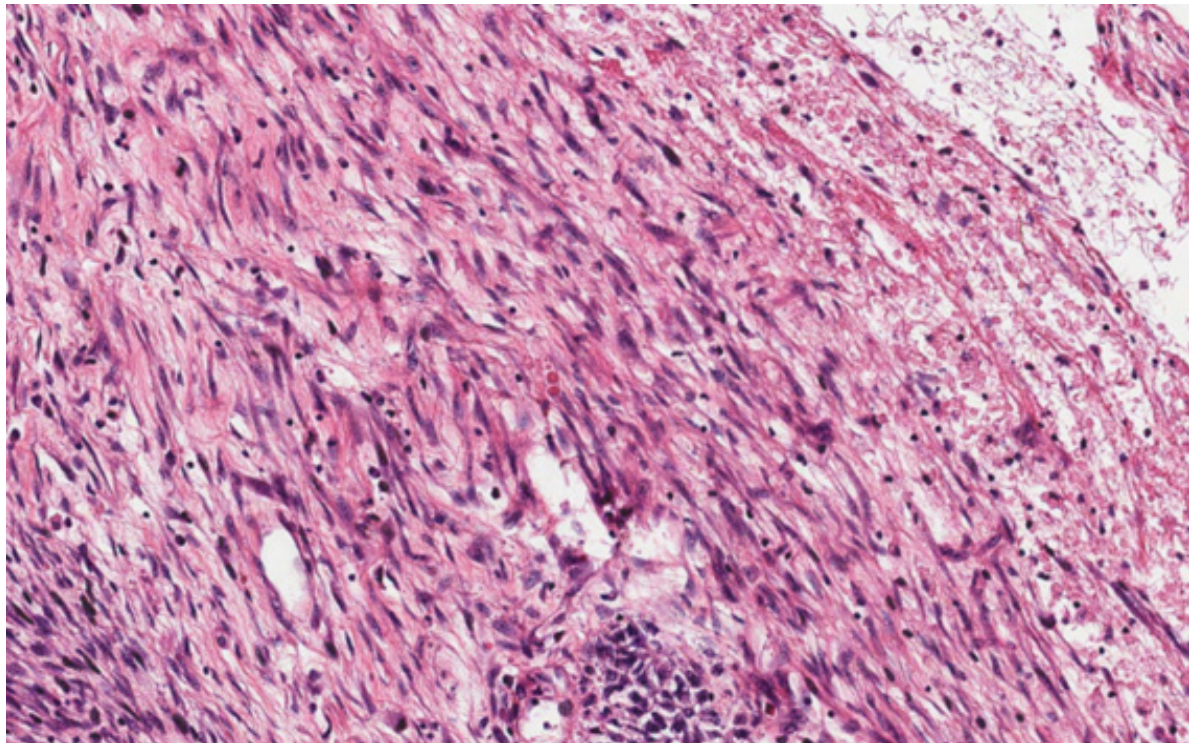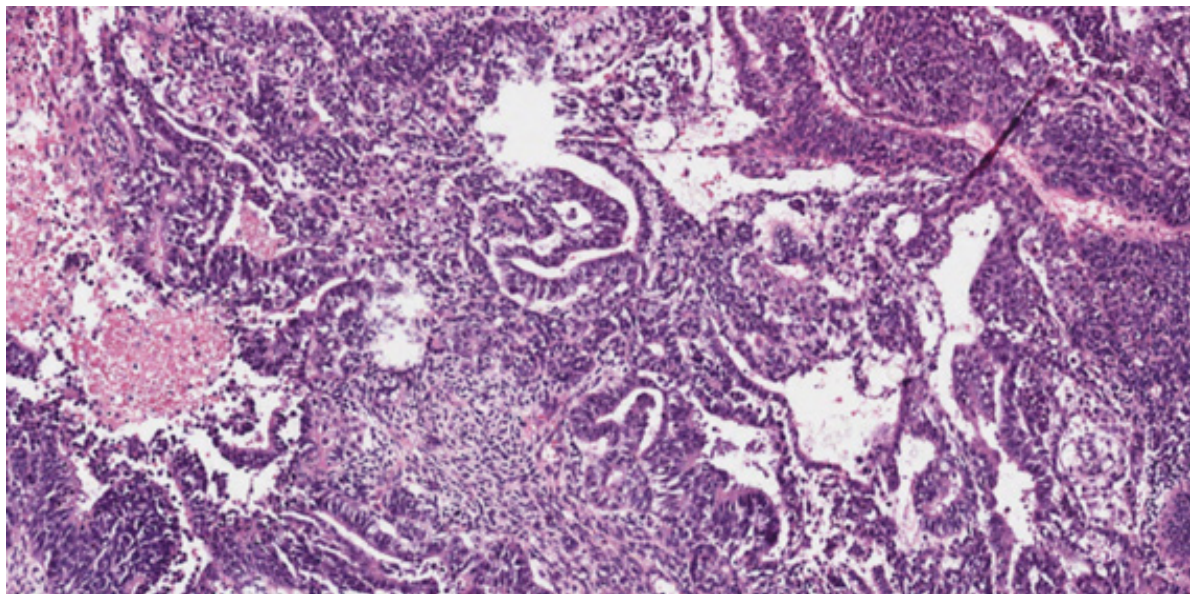
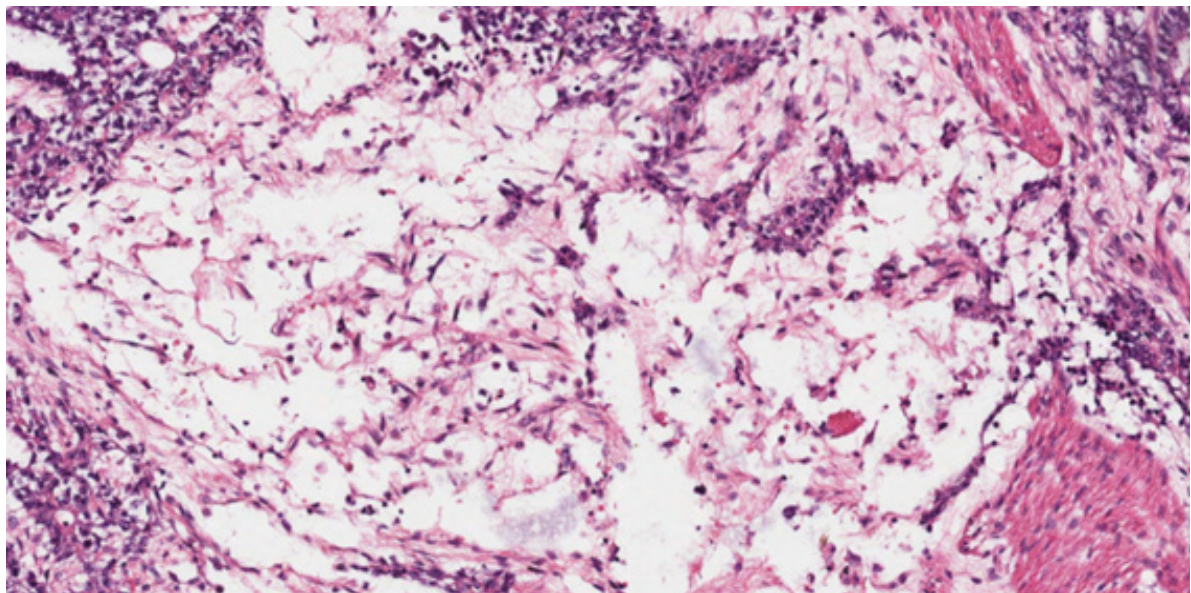


Tumor do seio endodérmico, padrão sarcomatoide, caracterizado por células fusiformes que mimetizam sarcoma. Note corpos hialinos (estruturas globosas arredondadas) no centro da foto.

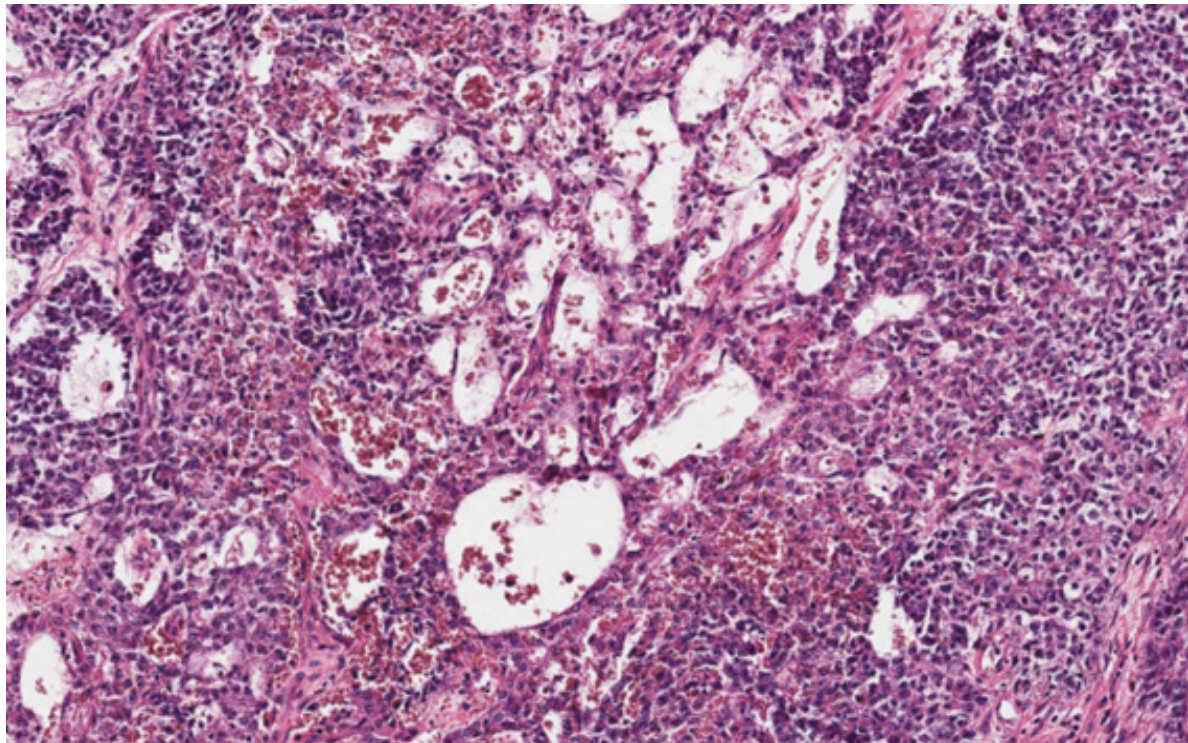


Tumor do seio endodérmico, padrão glandular.



Tumor do seio endodérmico, padrão mixoide. Células em formato estrelado e fusiformes suspensas em estroma mixoide, rico em vasos.





Tumor do seio endodérmico, padrão microcístico-reticular. Células de citoplasma vacuolizado dispostas em arranjo favo de mel-símile, no centro da foto.