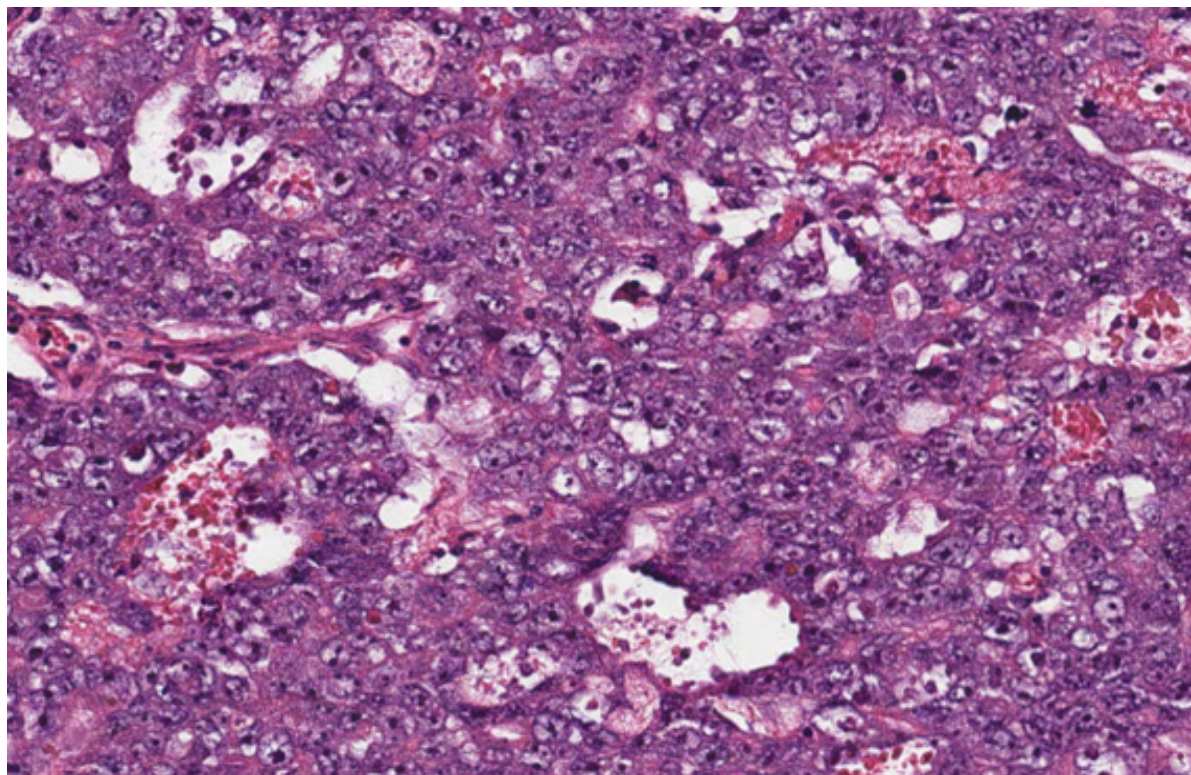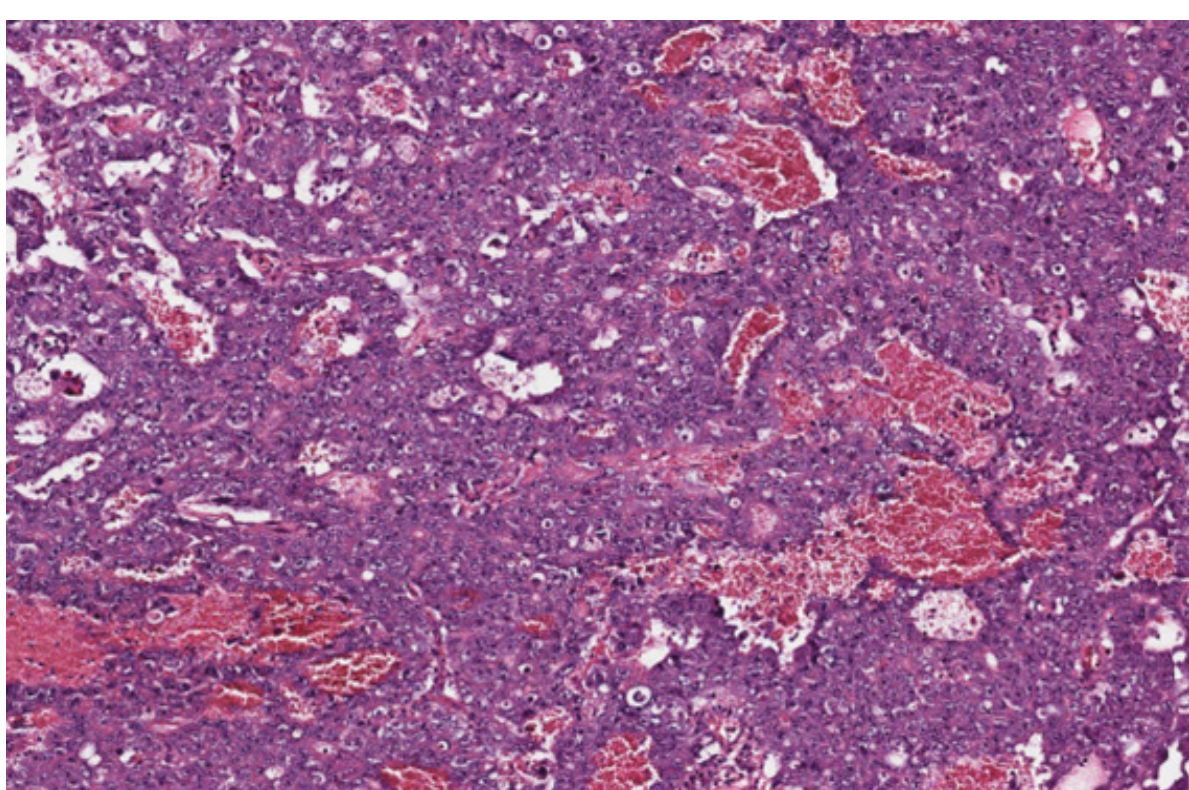
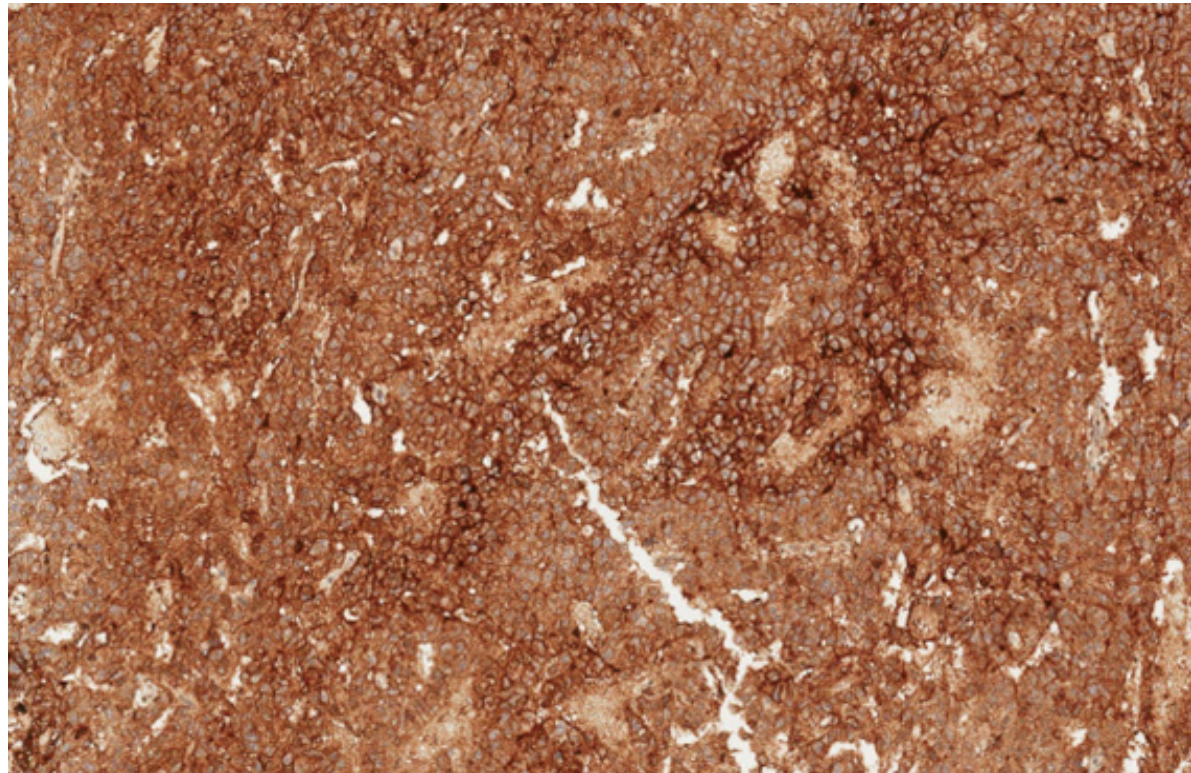


Carcinoma embrionário caracterizado histologicamente por apresentar células pleomórficas de núcleos vesiculares com um ou mais macronúcleolos, citoplasma anfófilico e membranas celulares mal definidas.



Carcinoma embrionário. As células neoplásicas apresentam-se dispostas em diferentes arranjos arquitetúrais, como sólido e tubular.



Carcinoma embrionário. CD30 é expresso na membrana das células neoplásicas por imuno-histoquímica. Outros marcadores positivos à imuno-histoquímica incluem OCT3/4, SALL4 e pancitoqueratina (AE1-AE3).