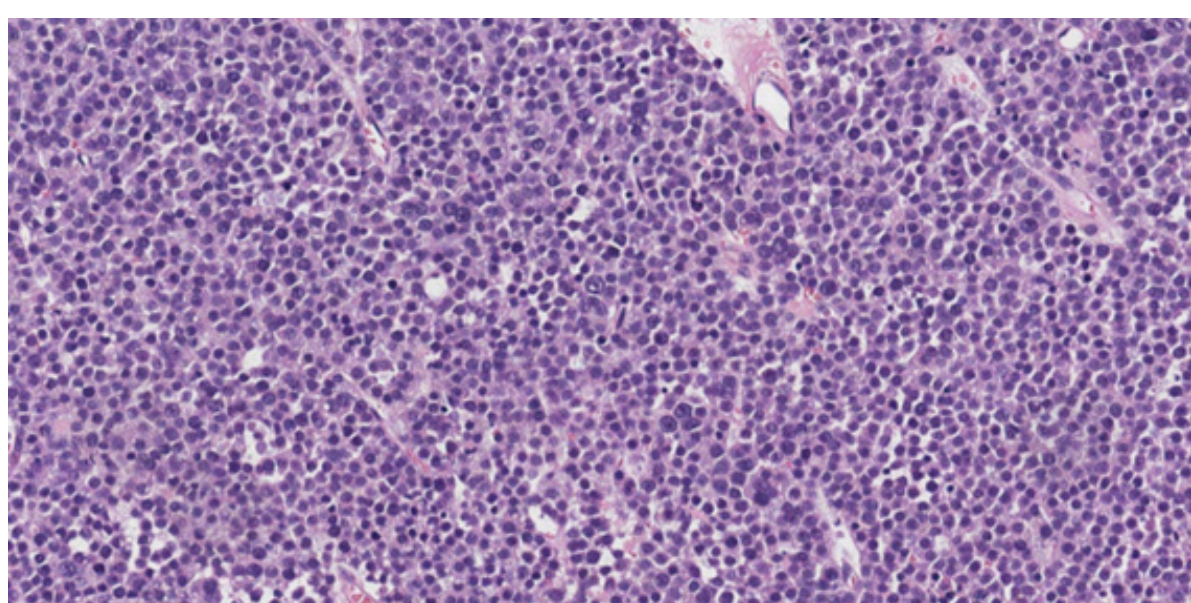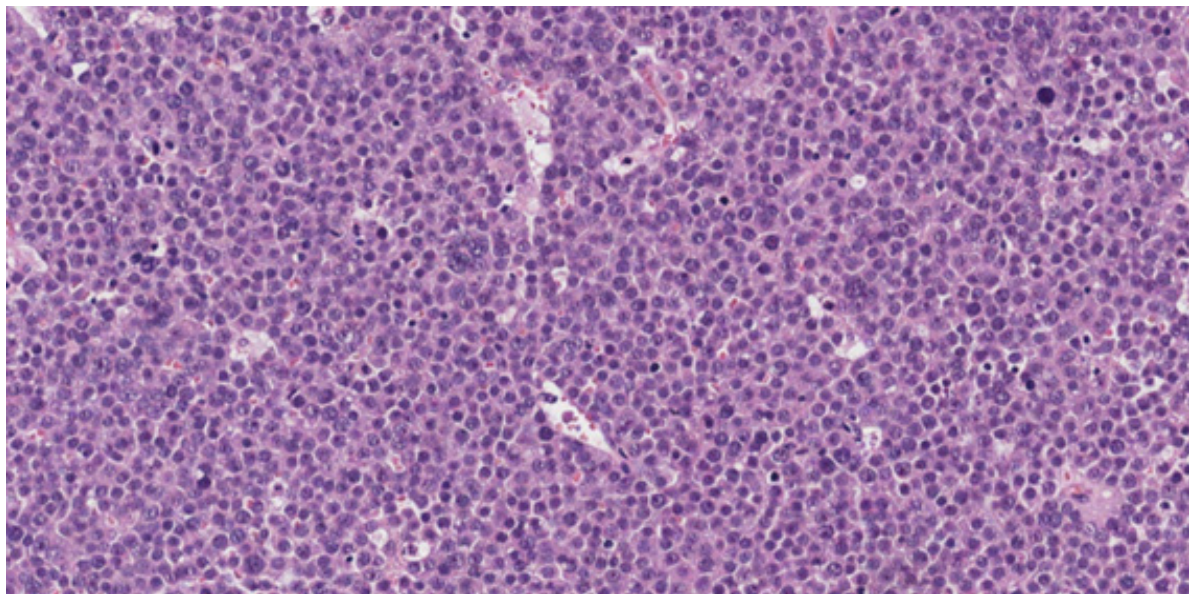
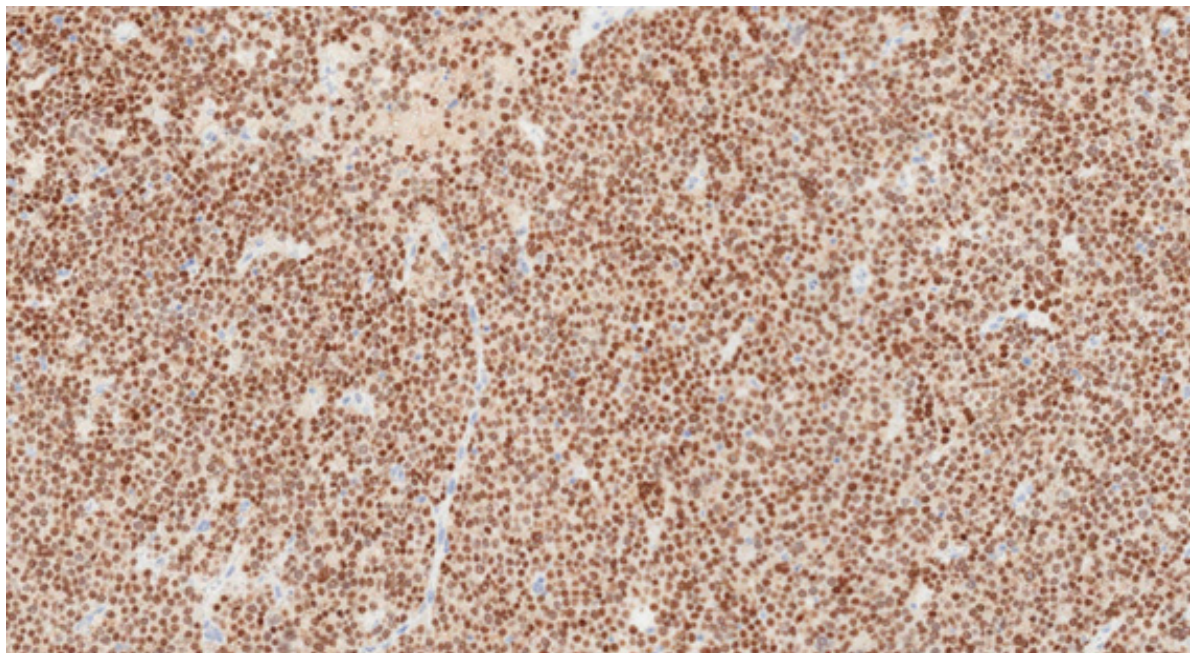


Tumor espermatocítico caracterizado por ser composto de três tipos celulares: células pequenas (redondas, de núcleo denso e citoplasma diminuto), intermediárias (de tamanho um pouco maior, apresentam nucléolo evidente e cromatina clara) e gigantes multinucleadas (contendo núcleos de mesmas características das células intermediárias).




Tumor espermatocítico caracterizado por ser composto de três tipos celulares: células pequenas, intermediárias e gigantes multinucleadas.



Tumor espermatocítico, positividade de SALL4 (em padrão nuclear) por imuno-histoquímica.





Tumor espermatocítico, positividade de CD117 (padrão membrana citoplasmática) por imuno-histoquímica. Marcadores comumente positivos em outros tumores de células germinativas, como PLAP, CD30, alfafetoproteína e OCT3-4, são negativos no tumor espermatocítico.