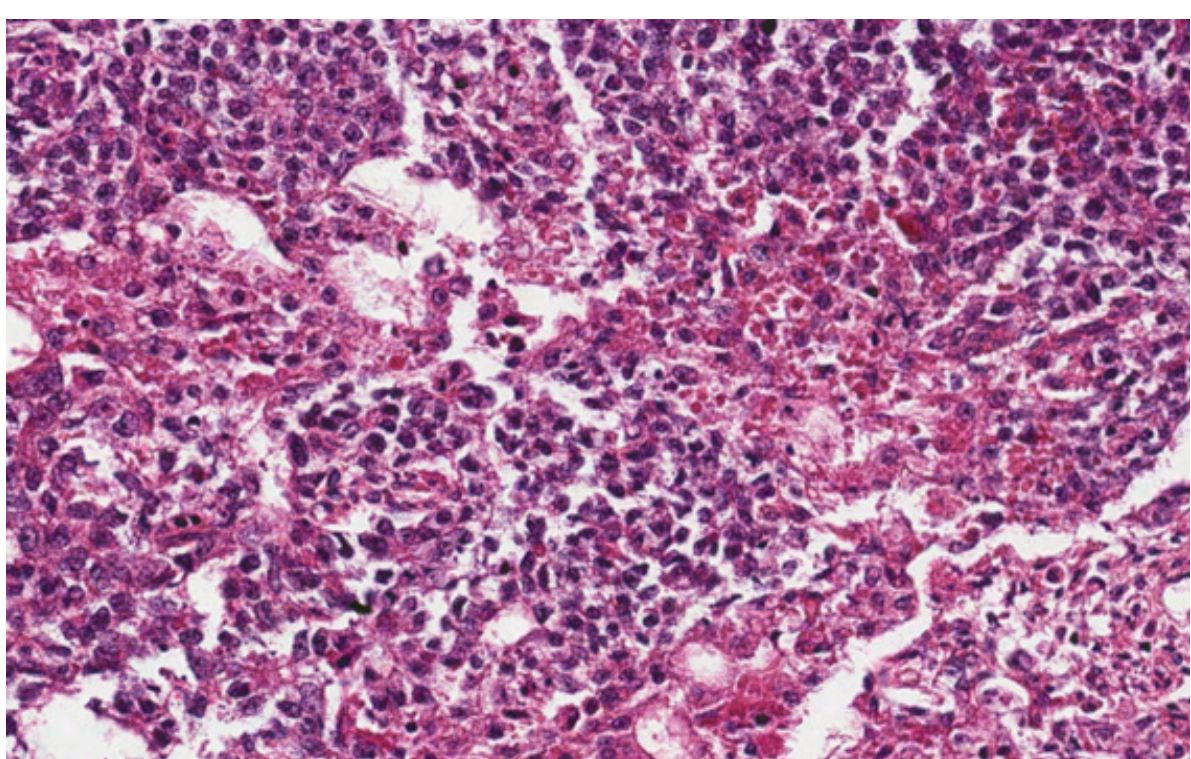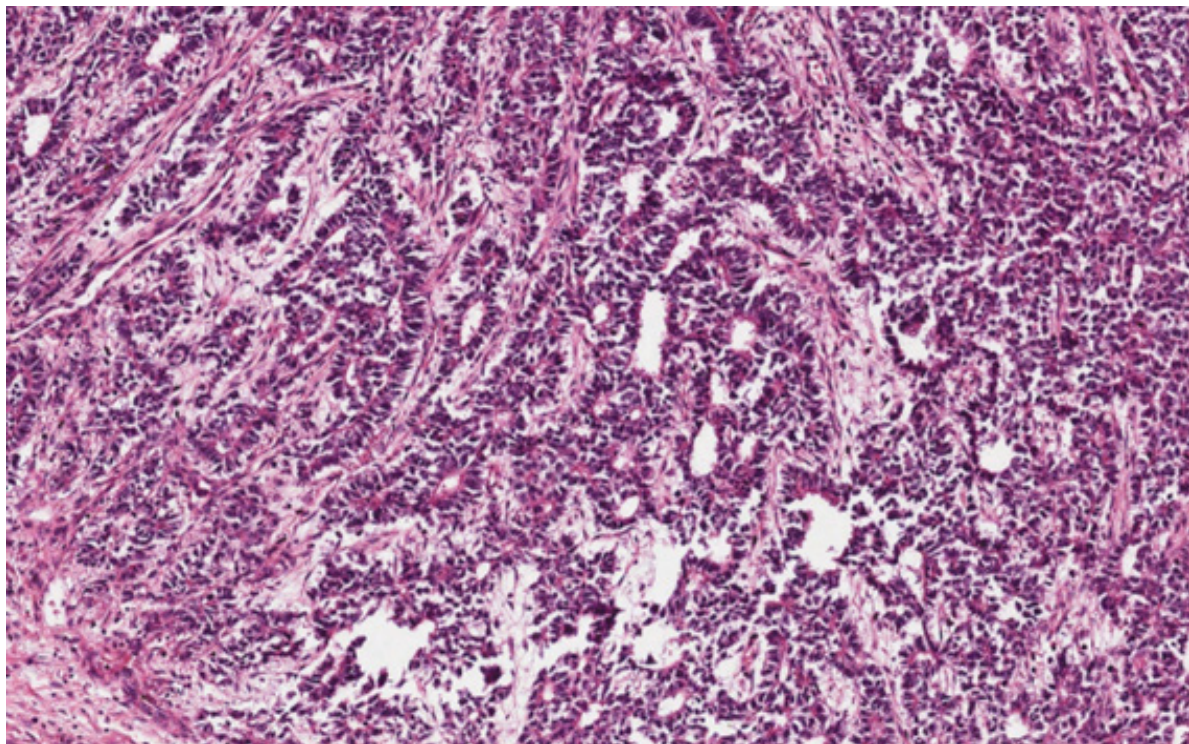
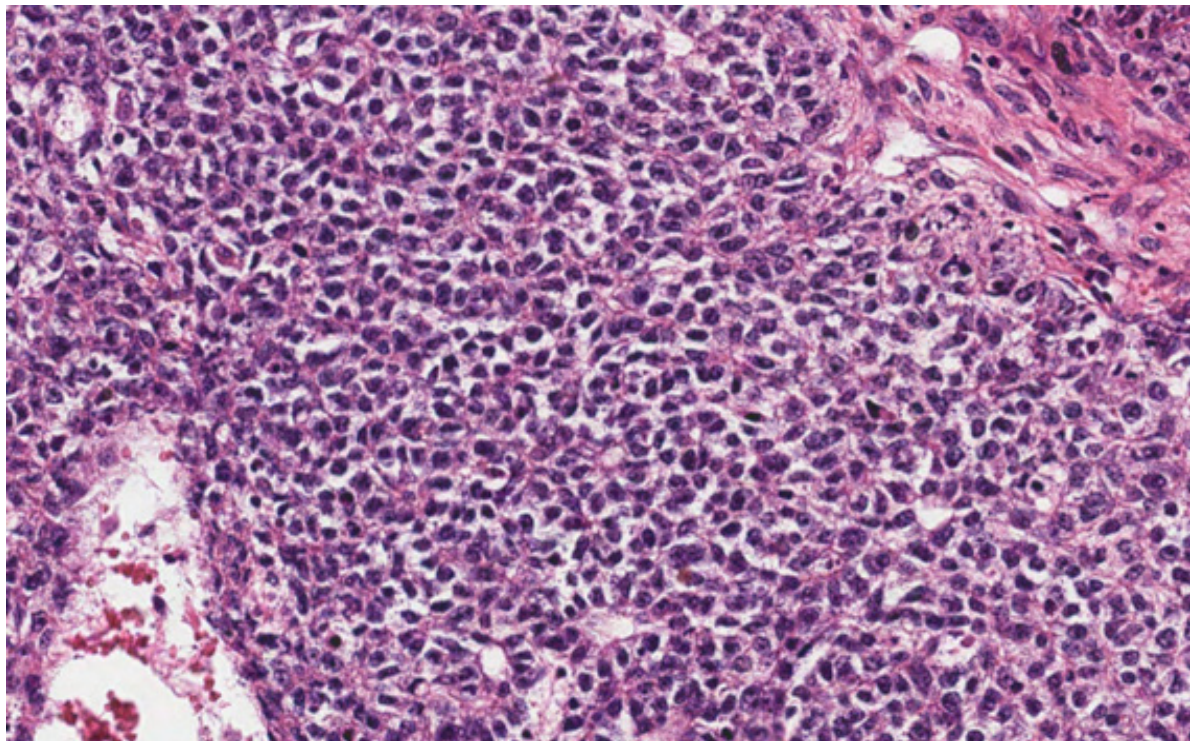


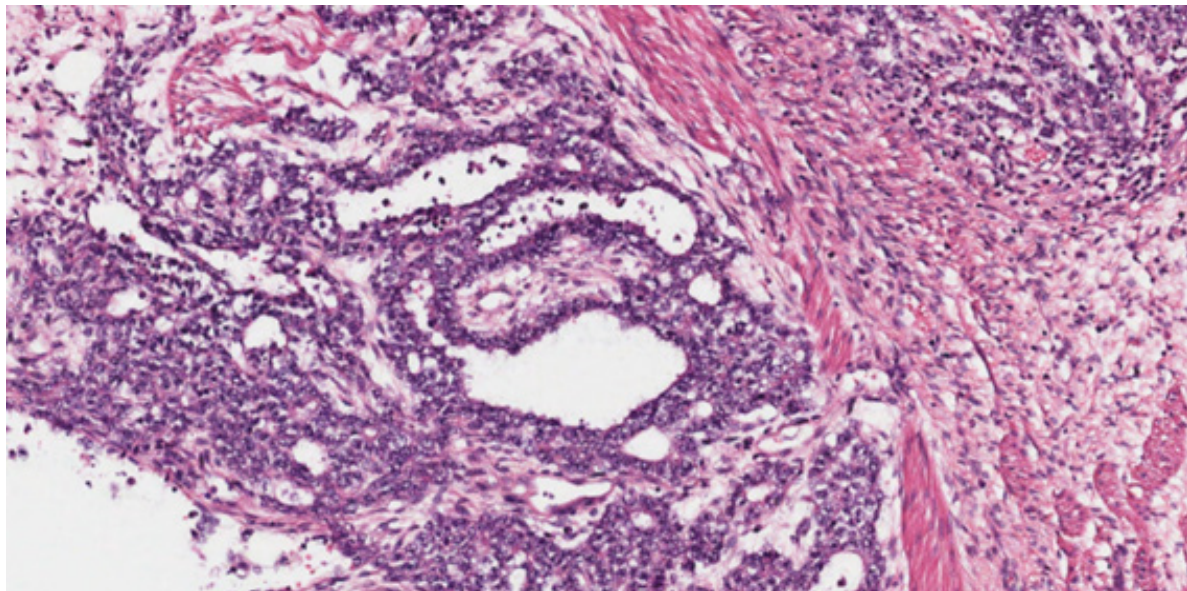
Tumor do seio endodérmico caracterizado por células de citoplasma claro e amplo, que produzem os chamados corpos hialinos (estruturas globosas de variados tamanhos, de coloração avermelhadas à hematoxilina e eosina).



Tumor do seio endodérmico, padrão tubular.



Tumor do seio endodérmico, padrão sólido. Lençóis de células de citoplasma claro e amplo.



Tumor do seio endodérmico. Corpúsculo de Schiller-Duval é estrutura papilífera centrada por core vascular e estromal, circundada por espaço claro revestido por células neoplásicas. Apesar de característico dessa neoplasia, é formação encontrada em apenas 25 a 30% dos casos.