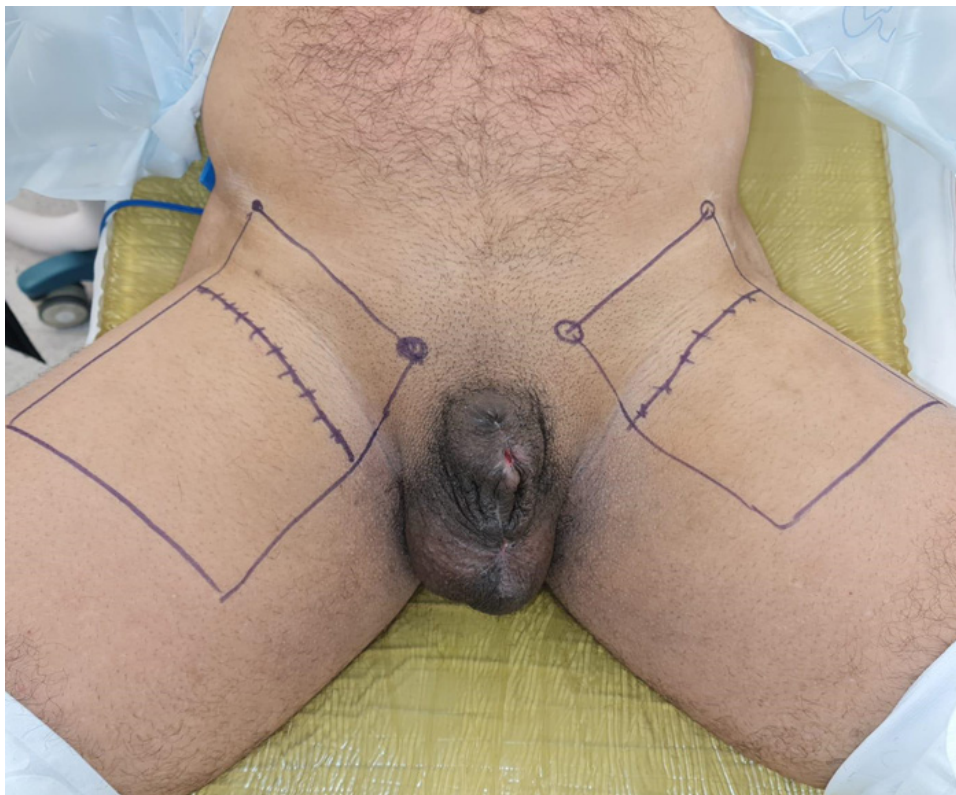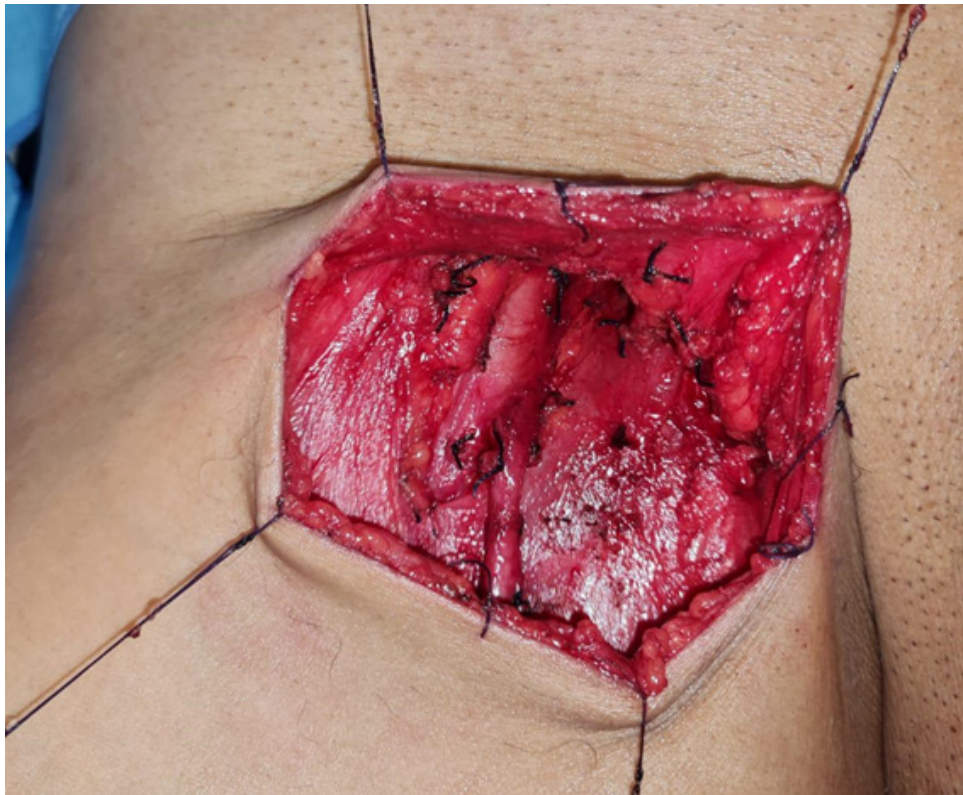


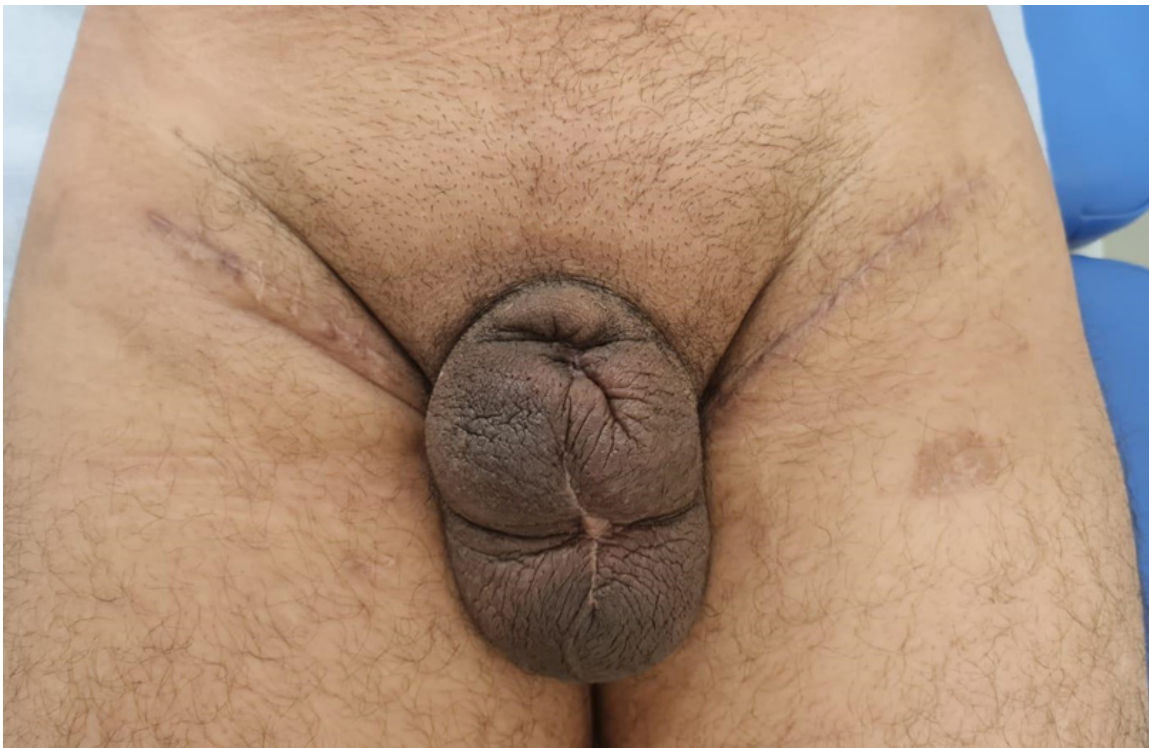Fonte: Autor

Figura 5. Demarcação cirúrgica da linfadenectomia inguinal bilateral.



Fonte: Autor

Figura 6. Imagem intraoperatória após linfadenectomia inguinal direita.



Fonte: Autor

Figura 7. Cicatrizes em pós-operatório tardio de linfadenectomia inguinal bilateral.