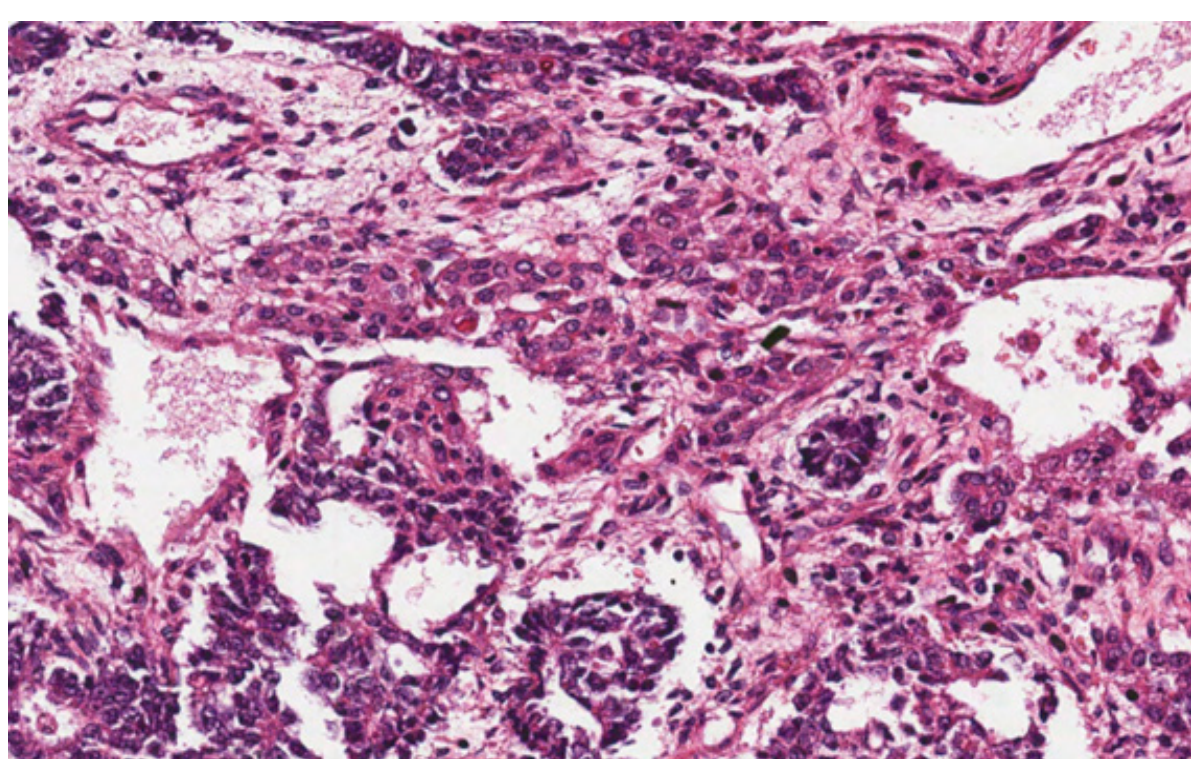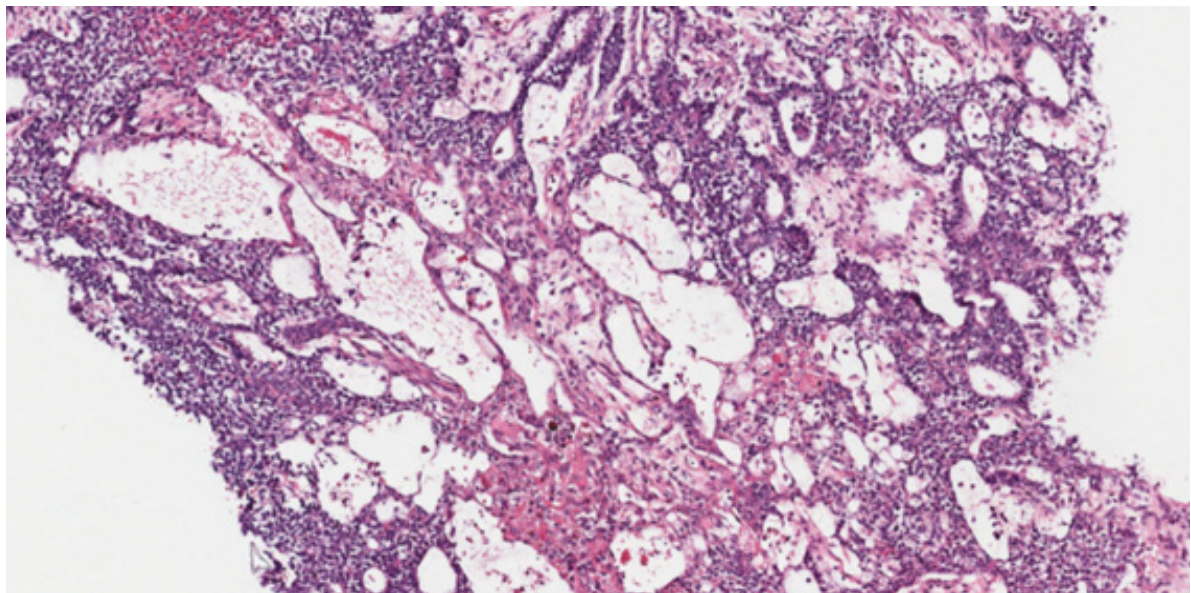
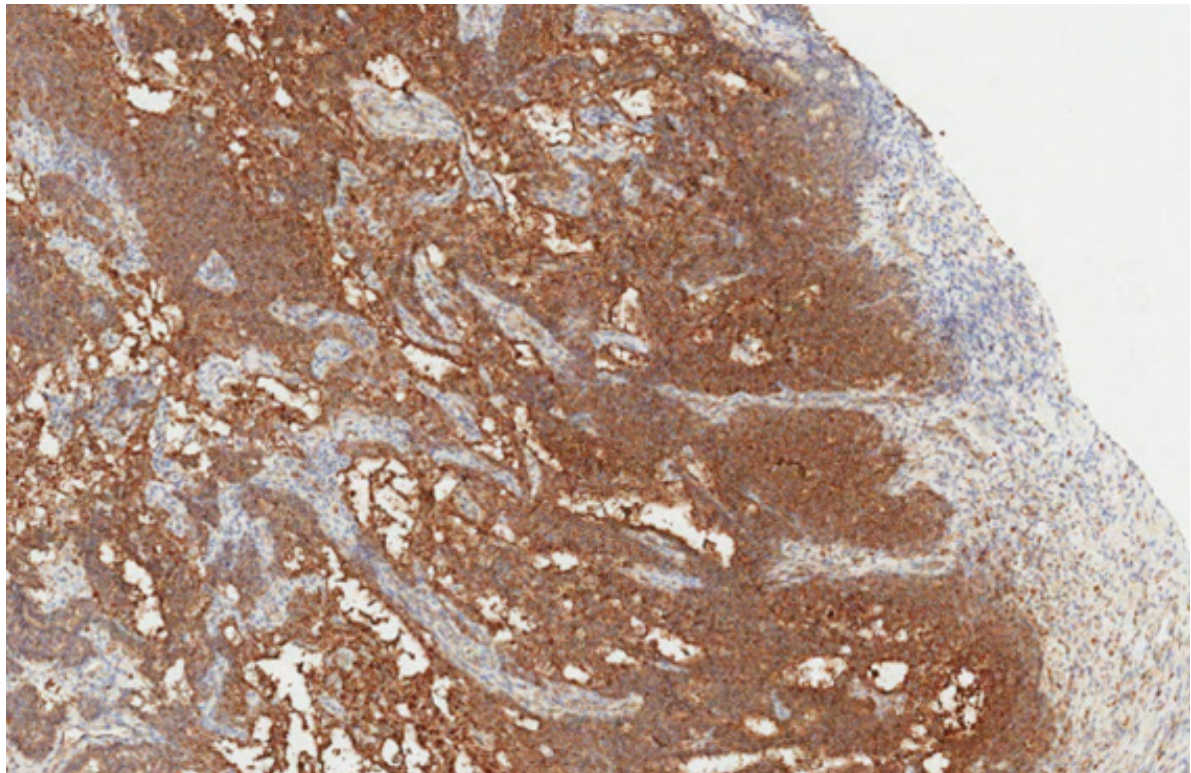


Tumor do seio endodérico, padrão hepatoide. Caracterizado por grupamento de células arredondadas de amplo citoplasma róseo, reminiscentes de hepatócitos, presentes no centro da foto.



Tumor do seio endodérmico, padrão microvesicular.



Tumor do seio endodérmico. Alfetoproteína é positiva no citoplasma das células neoplásicas. Outros marcadores positivos incluem SALL4 e Glipican3. Marcadores negativos: CD30 e OCT3-4.